Die operative Behandlung des Trachoms an der Universitäts-Augenklinik Marburg vom 1. April 1923 bis 1. Oktober 1924

Inaugural-Dissertation

zur Erlangung der Doktorwürde

in der

Medizin, Chirurgie und Geburtshilfe

der

Hohen medizinischen Fakultät der Universität Marburg

vorgelegt von

Elisabeth Göttsche

approb. Ärztin aus Hamburg

★

Marburg 1926

Die operative Behandlung des Trachoms an der Universitäts-Augenklinik Marburg vom 1. April 1923 bis 1. Oktober 1924

Inaugural-Dissertation

zur Erlangung der Doktorwürde

in der

Medizin, Chirurgie und Geburtshilfe

der

Hohen medizinischen Fakultät der Universität Marburg

vorgelegt von

Elisabeth Göttsche

approb. Ärztin aus Hamburg

★

Marburg 1926

Angenommen
von der medizinischen Fakultät der Universität Marburg
am 18. Mai 1926

✡

Referent: Professor Dr. Stargardt

✡

Gedruckt mit Genehmigung der Fakultät

R. UNIV.
BIBLIOTHEEK
LEIDEN

Meinen lieben Eltern
in Dankbarkeit

Digitized by the Internet Archive
in 2026

https://archive.org/details/IA41554602_0039

Die Unklarheit, die lange Zeit über den Erreger des Trachoms herrschte, wurde beseitigt, als es 1907 von Prowazek gelang, in dem vorher nicht untersuchten Epithel der Conjunctiva tarsi durch Abstrich Zelleinschlüsse zu entdecken, die von ihm als Erreger angesprochen wurden und sich im Tier-Experiment als übertragbar erwiesen. Er stellte sie in eine Reihe mit den bei Variola-Vaccine, Lyssa, Scharlach und einigen Tiererkrankungen gefundenen Zellkörperchen und legte ihnen die Bezeichnung Chlamydozoen (Manteltierchen) bei, sie zwischen Bakterien und Protozoen stellend. Da Rocha-Lima demonstrierte 1913 den Pathologen gut gelungene Präparate dieser Zelleinschlüsse, welche viele Forscher von ihrem spezifischen Charakter als Lebewesen überzeugte. Die auch heute noch vorhandenen Gegner wollen die Zellkörper als Abbauprodukte oder Reizerscheinungen der Zelle deuten, leugnen auch eine Spezifität für einzelne Erkrankungen (in diesem Falle das Trachom), haben aber noch keine eindeutigen Präparate zum Beweis erbracht. Ihre Herstellung erfordert große Geschicktlichkeit und Sorgfalt, wie Stargardt bereits 1915 in einer Arbeit: „Zur Technik der Untersuchung auf Epitheleinschlüsse" betonte.

Ueber die Contagiosität des Trachoms dürfte aber kein Zweifel bestehen, wenngleich es praedisponierende Momente geben muß, um eine Erkrankung hervorzurufen. In erster Linie werden ungünstige Wohnverhältnisse angeschuldigt, die Benutzung gleicher Waschutensilien und Handtücher, daneben Klima, Bodenbeschaffenheit, Höhenlage und auch eine wechselnde Virulenz des Erregers.

Eine wesentliche Rolle scheint die Konstitution zu spielen, da unter gleichen äußeren Bedingungen nicht alle Menschen gleichmäßig erkranken. So erklärt es sich wahrscheinlich, daß

im Kriege nicht die erwartete Zahl an Erkrankungen von Granulose eintrat, (es sollen im ganzen vielleicht 10 frische Fälle an Personen, die nicht aus Trachomgegenden stammten, aufgetreten sein, während im österreichischen Heer eine größere Anzahl von Rekruten sich in Galizien infiziert haben soll, doch ist ein großer Teil der Fälle wohl als Koch-Weeks-Katarrh anzusprechen. Clausen). Ebenso ist noch nicht geklärt, wodurch einige Bezirke in Deutschland als Trachomherde erhalten bleiben. Kuhnt gibt in seiner Monographie: „Ueber die Therapie der Conjunctivitis granulosa" zur Entstehung an, daß sie durch tellurische Verhältnisse bedingt sei: stehende Gewässer in der Tiefebene, Feldarbeit im Sommer bei oft gleichzeitig bestehendem Nasenkatarrh. Nach russischer Beobachtung soll die enge Lidspalte der Mongolen zur Erkrankung praedisponieren. Welches die Voraussetzungen für die Enklave des Trachoms in Hessen-Nassau und Waldeck sind, ist trotz fortgesetzter Nachforschungen nicht festgestellt worden. Die frühere Einschleppung durch polnische Landarbeiter und ein Haftenbleiben, bedingt durch weitestgehende Unsauberkeit und enge Wohnverhältnisse, sind doch wohl nicht die einzigen Komponenten, da diese auch andern Orts zusammen wirken können und doch kein Trachom hervorrufen. Die Tatsache eines solchen Herdes ist aber nicht zu leugnen, und wenn auch eine Zahl, aus einem Material von 1½ Jahren gewonnen, keinen Anspruch erheben kann, statistisch bewertet zu werden und demzufolge auch die Verteilung auf die einzelnen Kreise nicht endgültig festzulegen ist, so läßt sich doch aus einer Skizze entnehmen, ob und in welcher Weise sich die Verhältnisse in den letzten Jahren geändert haben. Da überrascht vor allem die Verschiebung der Trachomgebiete (siehe Skizze). Die Hauptherde der letzten 20 bis 30 Jahre in Hessen-Nassau scheinen erloschen, dagegen hat sich ein Zustrom aus neuen Gebieten eingestellt, besonders den Kreisen Fritzlar und Melsungen. Ob dieser Zuzug bedingt ist durch die günstigen Aufnahmebedingungen der hiesigen Augenklinik (kostenlose Aufnahme mehrerer Patienten aus wissenschaftlichen Gründen), die hiesigen glänzenden Erfolge in der operativen Behandlung der Trachomfolgezustände in der letzten Zeit oder ob es sich um

die Erschließung ganz neuer Trachomgebiete handelt, müßte durch Untersuchungen und Nachforschungen an Ort und Stelle näher geklärt werden.

Die in den Dissertationen von Ochsenius (1890—1904), Sippel (1904—1909), Diesing (1909—1912) und Kohlschein (1912—1920) festgestellten Prozentzahlen der Trachomkranken unter den Patienten der Marburger Augenklinik zeigen fallende Tendenz — von

9,1 % (1891)
6,6 % (1900)
3,5 % (1904) u. s. w. bis auf
0,77 % (für 1½ Jahr: 1. April 1923 bis 1. Okt. 1924)
der poliklinisch Behandelten
und 2,72 % der stationär behandelten Kranken.

Es muß betont werden, (wie in jeder der früheren Dissertationen) daß damit noch nicht der Beweis einer absoluten Abnahme der Trachomerkrankungen erbracht ist. Vielmehr können äußere Umstände (Abwandern in andere Städte, bessere ärztliche Versorgung auf dem Lande und ähnliches) diese verminderte Frequenz der Klinik bedingen.

Untersucht soll vor allem werden, ob die operativen Maßnahmen in der Behandlung des Trachoms und seiner Folgezustände, die z. T. durch Professor Dr. Stargardt auf Grund seiner Erfahrungen in Ostpreußen in die Marburger Klinik eingeführt wurden, das Trachom günstig zu beeinflussen vermögen und welche der Methoden die besten Resultate zeitigt.

In der Zeit vom 1. April 1923 bis 1. Oktober 1924 wurden behandelt:

in der Poliklinik	2972	Pat.	
darunter Trachomkranke	23	„	
in der Klinik	1323	„	
darunter Trachom	40	„	
und zwar 1923	22	„	(Frauen 14)
1924	18	„	(Frauen 9)
Trachomverdacht	4	„	(Frauen 1)
Die Zahlen reduzieren sich 1923	19	„	(Frauen 14)
1924	17	„	(Frauen 8)
zus.	36	Pat.	

Auf die einzelnen Operationsmethoden verteilen sich die Zahlen wie folgt: Ausquetschung und Rollung 9, kombinierte Excision 5, Kauterisation 4, Excision der Uebergangsfalte 3, Lippenschleimhautplastik 9, Cilienbodenverlagerung 2, Hotz, Spencer-Watson je 1, Blepharotomie 1, Tränensackexstirpation 2. Bei manchen Patienten wurden im Verlauf der Behandlung mehrere Operationen ausgeführt. Die Krankengeschichten folgen in kurzen Auszügen.

Das Ausquetschen oder Ausrollen (nach Knapp) sowie das günstiger zu beurteilende Exprimieren mit Kuhnt'schem Expressor findet Anwendung bei frischen Fällen. Meistens ist die Behandlung noch kombiniert mit anderen Methoden, z. B. mit der medikamentösen Therapie oder es werden doch größere Operationen, z. B. die kombinierte Excision, im Laufe der Behandlung nötig. Die Ausrollung als einzige angewandte Therapie führte nur in wenigen Fällen zum Ziel. Diese folgen:

1. **Christian Leimbach,** 12 Jahre, aus Melgershausen / Kreis Melsungen.

Trachom mit Pannus. Ekzem.

Im 3. Lebensjahr schlimme Augen, ebenso 1911. Mutter altes Narbentrachom. Seit 3 Monaten Augen dauernd gereizt.

14. 10. 12. Bds. mäßige Sekretion, in oberer Uebergangsfalte zahlreiche kleine Follikel, Ciliarinjektion, dichter Gefäßpannus über die ganze Cornea, kein Einblick.

25. 10. 12. Ausrollung bds., ebenso 2. 11. und 4. 11. 12. Katarrh wesentlich geringer. Pannus durchsichtiger. 30. 12. 12. nach medik. Behandlung Reizzustand verschwunden, entlassen.

22. 7. 24. Seit 6 Wochen Augen entzündet, Lichtscheu, Sekret, wenig Narben. Bds. ausgedehnter Pannus. Arg. nitr. 26. 7. 24. gegen ärztlichen Rat entlassen. Sekret geringer. Bds. papilläre Hypertrophie.

2. **Konrad Berlet,** 31 Jahre, Scherer aus Wippershain / Krs. Hersfeld.

Bds. frisches Trachom.

Selbst und Familie nie augenleidend.

2. 4. 24. Visus bds. 6/6 p. bds. starke Sekretion, viele glasige Foll. in ob. Ueb. F. und unten, Hornhaut frei.

3. 4. 24. Aufspritzen der ob. Ueb. F. Epithelabstrich O. Ausquetschen der Oberlider mit Kuhnt Expressor bds.

16. 4. 24. m. Zink nicht arbeitsfähig entlassen.

23. 4. 24. W. A. Papilläre Hypertrophie.

7. 5. 24. Kauterisation vereinzelter Foll. bds.

19. 5. 24. Keine größeren Foll. mehr, arbeitsfähig entlassen.

4. 6. 24. Bds. noch Sekret, ganz kl. Foll., Conjunctiva stark aufgelockert. Kontrolle nötig.

3. Johannes Hoos, 20 Jahre, Dienstknecht aus Obergrenzebach Krs. Ziegenhain.

Bds. frisches Trachom.

Nicht mit polnischen Arbeitern in Berührung gekommen. Augen seit November 1923 verklebt und brennend.

4. 4. 24. Bds. starke Sekretion, reichlich große glasige Foll., Hornhaut frei. 5. 4. 24. Aufblasen der Ueb. F. bds. Epithelabstrich O. Expression bds. mit Kuhnt Expressor. 23. 4. 24. Kein Sekret, Conj. tars. blaß, arbeitsfähig.

4. Heinrich Müller, 38 Jahre, aus Frankenberg.

Altes Trachom bds.

1901 rechtes Auge tränt, eitriges Sekret aus Tränennasenkanal, Schlitzung des Tränenröhrchens.

19. 12. 1902. W. A. Rechtes Auge stark inj., am Hornhautrand 3 ältere Ulcera. Stenose des Tränensacks nach der Nase zu. 27. 12. 02. Exstirpation des Tränensacks rechts. 9. 1. 03. Ausquetschung, Rollung, Skarifikation rechts.

12. 2. 1907. Die rechte Tränendrüse wird exstirpiert.

14. 6. 1910. W. A. Ende Mai flog ein Stein i. d. linke Auge. Rechts alte Narben, links Distichiasis, Trichiasis, keine frischen Foll., Pannus, alte Macula. Conjunct. Reizung, Trachomnarben oben geringer als rechts. Excision eines kl. Hautstückchens am linken Unterlid. 25. 6. 10. Reizung nachgelassen, keine Trichiasis, auf Wunsch entlassen. 7. 7. 10. W. A. frische Foll. bds. 13. 7. 10. Lider ausgerollt, 16. 7. 10. Augen reizlos. 15. 10.10. Augen reizlos, altes Narbentrachom.

2. 2. 1920. Rechtes Auge durch Stroh verletzt, centrale Narbe. Trachom status idem. 22. 3. 20. Lk. Pup. verzogen, Lichtreaktion O, beginnende Tabes. V. r. 6/36, lk. 6/24. 22. 2. 1922. W. A. Bds. Trichiasis, Lichtreaktion träge. Elektr. Cilienentfernung, geheilt, arbeitsfähig. 1. 6. 23. Schwellung der Lider, Ulcus trachom. bds., lk. Trichiasis. Epilation. V. r. 6/36, lk. 2/36. 16. 6. 23. gebessert entlassen.

5. **Maria Schauerte,** 34 Jahre, Strickerin aus Vorwald bei Oberkirchen.
Bds. Trachom.

Seit dem 11. Jahre augenleidend. 17. 11. 22. Bds. eitriges Sekret. Ob. Lid leicht eingezogen, Unterlid zahlreiche Narben, Symblepharon, Foll., kein Pannus. 20. 11. 22. Ausgerollt. Bds. zarte hintere Polkatarakt. 10. 4. 23. W. A. Rechts: Unterlid stark verkürzt, ob. einige Foll. und Narben, lk. geringer. 28. 6. 23. W. A. Bds. starker Reizzustand, beginnende Xerose. Touschieren mit Cuprum, Augen reizlos. 22. 3. 24. Bds. foll. Erupt., mäßige Sekretion.

Bei frischen subakuten Fällen ist besonders die kombiniert Excision oft und auch mit gutem Erfolg angewandt worden. Kuhnt empfiehlt die Methode, wenn die medikamentöse nicht zum Ziele führt, wenn die Hornhaut bereits ergriffen ist, Rezidive durch den Wohnsitz zu erwarten sind und die tarsale Bindehaut noch nicht befallen ist. Denn er sieht trotz der Einwendung der Lidverstümmelung, der Entfernung von Knorpel und Meybom'schen Drüsen, den Vorteil in der Verkürzung der Heilungszeit, Verhinderung von sekundären Hornhauterkrankungen, den sonst eintretenden Stellungsanomalien und von Rezidiven und Reinfektionen. Kontraindiziert ist das Stadium cicatricium und Schrumpftendenz im Bindehautsack.

1. **Frau Trostmann,** Marburg.
Altes Trachom und Trichiasis.
Links Xerose und Trichiasis.

V. links: Handbewegungen 1/2 m. Rechts Fingerz. 25 cm. 12. 5. 23. Unterspritzung. Ueb. F. stark verkürzt, Symblepharon,

keine Körner, dichte Narben, Tarsus kahnförmig. 25. 8. 23. r. kombinierte Excision. Hornhaut klar wie nie zuvor.

2. Fräulein Ande, 14 Jahre, aus Bromskirchen.
Frisches Trachom rechts.

8. 5. 23. Seit 8 Tagen r. Auge entzündet, Mutter Trachom (s. Plastikfälle). Akute Conjunctivitis, einzelne kl. Foll. 11. 5. 23. Milchinjektion, deutliche Temperatur, keine Aenderung des Befundes. 17. 5. 23. Abschabung und Ausrollung, keine Besserung, daher 28. 5. 23. kombinierte Excision rechts. 6. 6. 23. mit Protargol entl. 20. 11. 24. Status tadellos.

3. Lina Weber, 26. Jahre, Dienstmädchen aus Erntebrück.
Trachom bds.

4. 2. 22. Lichtscheu, V. r. 6/12, lks. 6/8, r. leichte Ptosis, zahlreiche Foll. in beiden Ueb. Falten, ciliare Injektion, Hornhaut frei, lks. weniger Foll. Sublimatabreibung, Foll. angeritzt. 15. 5. 22. entlassen.

27. 9. 23. W. A. Pannus. V. r. 6/6, lks. 6/60. Rechtes Auge reizlos, zahlreiche Narben, Ueb. F. frei. Linkes Auge eitriges Sekret, Ueb. F. verdickt, Narben, frische Foll. (papilläre Hypertrophie). 30. 9. 23. Kombinierte Excision links. Reaktionslose Heilung.

4. Robert Pollmann, 30 Jahre. Werkmeister aus Lüdenscheidt.
Links frisches Trachom.

23. 4. 24. Seit 3 Wochen Fremdkörpergefühl, seit 8 Tagen Sehen schlechter, keine Augenkrankheit in der Familie. V. r. 6/6, lk. 6/60. Lk. A.: Oberlid stark ptotisch, heftige Sekretion. Conj. innen stark geschwollen mit großen Foll. besetzt, obere Ueb. F. sulzige Schwellung, Pannusbildung, mehrere kleine Hornhautinfiltrate. R. A.: geringe Lichtscheu, Conj. reizlos, ob. Ueb. F. etwas samtartig, Hornhaut frei. 24. 4. 24. Lk. Aufspritzen der ob. Uebr. F., Excision eines kleinen Bindehautstückchens, Epithelabstrich O. Ausquetschung. 3. 5. 24. Lichtscheu und Ptosis geringer, Hornhaut klarer, wenig Sekret. 9. 5. 24. Kombinierte Excision der ob. Ueb. F. links. 15. 5. 24. Beweg-

lichkeit gut, Hornhaut nur leicht getrübt. 24. 5. 24. V. lk. 6/12 p. Lk. Auge noch Blepharospasmus und Lichtscheu. Foll., Pannusbildung. R. A.: leicht lichtscheu, ob. Ueb. F. samtartig, Hornhaut frei, nicht arbeitsfähig entlassen.

7. 8. 24. Ptosis lk. unverändert, keine Foll. mehr.

5. Marie Göbel, 18 Jahre, Schneiderin aus Fritzlar. Frisches Trachom links, Pannus.

Seit 11 Jahren in jedem Frühjahr Augenentzündung. Vater und Großvater augenleidend.

21. 5. 24. Klagt über Tränen, Schmerzen, die Lidspalte ist verengert, das linke Auge kann spontan nicht geöffnet werden. Bindehaut gelockert. In der ob. Ueb. F. mehrere glasige Foll. Dichter Pannus mit frischen Entzündungsherden. V. 6/24. R. A.: reizlos, Hornhaut klar, V. 6/6. 2. 6. 24. Lk. A.: reizlos, kein Sekret. 10. 6. 24. Kauterisation der Körner in der ob. Ueb. F. 21. 6. 24. Pannus gut ausgehellt, Infiltrate verschwunden, entlassen.

30. 6. 24. W. A. Seit 2 Tagen links Verschlimmerung, Pannusbildung weiter geschritten. 11. 7. 24. Kombinierte Excision lks. oben, guter Wundverlauf. 29. 8. 24. V. r. 6/6, V. lks. 6/12. Lks. Pannus über $^2/_3$ der Cornea, aber fast ganz klar. 15. 10. 24. Beide Augen reizlos, linke Lidspalte wesentlich erweitert, keine Foll., Pannus aufgehellt, V. r. 6/8, lks. 6/18.

Die einfache Excision der Ueb. F. ist indiziert, wenn die medikamentöse Behandlung nicht zum Ziele führt, wenn die Hornhaut bereits ergriffen ist, Rezidive nach Lage der Verhältnisse zu erwarten sind und die tarsale Bindehaut noch verschont geblieben ist.

Es wurden so behandelt:

1. Frau Schmidt, 29 Jahre, Postbeamtenfrau aus Frielendorf. Bds. frisches Trachom (Umgebung frei).

26. 5. 23. Abkratzung der Foll. mit Schaber, Abstrich O, Ausquetschung mit Knapp'scher Rollpinzette, Excision einer kleinen Falte. 25. 6. 23. Wesentliche Besserung, Touschieren mit 2 % Arg. nitr. 26. 6. 23. Excision der unteren Ueb. F. bds.

und Ausquetschung der oberen. 26. 7. 23. mit Protargol entlassen.

20. 9. 23. Trachom so gut wie ausgeheilt.

2. Anna Larwa (Blacak), 7 Jahre, Arbeiterkind aus Gilserhof.
Trachom beiderseits.

Stammt aus Polen, Vater Trachom, seit 1918 in Deutschland. Kind soll seit 2 Jahren augenkrank sein.

5. 1. 24. Bds. Lichtscheu, Tränenträufeln, Eiter in den Augenwinkeln. Abstrich: Xerose. Conj. bulbi samtartig geschwollen, Ueb. F. zahlreiche kleine und große Foll. Abstrich: Reichlich Prowacz. Körperchen. V. 5/4 (Hakenprobe). Arg. nitr., Borwasser. 26. 1. 24. Excision der lk. oberen Ueb. F. 1. 2. 24. Erfolg gut. 5. 2. 24. Excision der rechten ob. Ueb. F., guter Heilverlauf. 20. 2. 24. mit Terminolsalbe entlassen.

6. 6. 24. Rechts oben und unten zahlreiche Foll., lks. oben frei, unten zahlreiche Foll. Bulbi reizlos. Terminolsalbe.

21. 8. 24. Excision der unteren Ueb. F. und Plicae bds. 28. 8. 24. bds. Follikelbildung. Narben verheilt, beginnender Pannus. Cuprum. 10. 9. 24. Immer noch Foll., Cornea klar, Augen reizfreier.

3. Justus Schlieper, 33 Jahre, Maschinist aus Rhünda
Kr. Melsungen.
Bds. frisches Trachom.

22. 2. 24. Nie augenkrank, seit 12 Tagen rechtes Auge entzündet, starke conj. Reizung, deutliche Foll., Cornea intakt. Lk. Auge o. B. 21. 2. 24. Epithelabstrich rechts, Prow. Körperchen. 22. 4. 24. Auch linkes Auge stark gereizt, keine Einschlüsse. 27. 2. 24. Excision der unteren Ueb. F. bds. 4. 3. 24. Bulbi reizlos. 23. 4. 24. W. A. Conj. tarsi stark gerötet. 7. 5. 24. Aufspritzung der ob. Ueb. F. und Kauterisation der Foll. 10. 5. 24. Beginnende Narbenbildung, etwas Sekret. 9. 7. 24. Kauterisation einzelner Körner. Rechte obere Ueb. F. starke papilläre Hypertrophie. Lks. vereinzelte Foll. 11. 7. 24. einzelne Narben in beiden Unterlidern, Cornea frei, arbeitsfähig. 11. 12. 24. Keine Foll., reizlos, mit Terminol entlassen.

Lediglich kauterisiert wurde nur in einem Fall in Verbindung mit den üblichen medikamentösen Behandlungsmethoden.

Wladislaus Blacak, 26 Jahre, Arbeiter aus Gilserhof b./Borken.
Trachom beiderseits. Randkeratitis.

28. 12. 23. Vor 3 Wochen beim Dreschen Fremdkörper ins linke Auge, nach einer Woche entfernt. Seit 14 Tagen auch das rechte Auge erkrankt. Bds. Lichtscheu. Epiphora, Blepharospasmus, Ueb. F. papillär geschwollen, Ciliarinjektion. Cornea: Zahlreiche randständige Infiltrate. Lks. oben nasal das zart infiltrierte Fremdkörperbett. Cornea diffus getrübt. V. r. 6/18, lk. 6/12. Epithelabstrich; Prow. Körperchen. 3. 1. 24. Aufblasen der Uebergangsfalte, mit Foll. übersät. Excision eines kleinen Bindehautstücks. 19. 1. 24. Augen weniger gereizt. 27. 1. 24. Kauterisation der Foll. der lk. Ueb. F. 1. 2. 24. mit Terminol entlassen.

6. 6. 24. Bds. reichliche Foll., Terminolsalbe nur unregelmäßig benutzt. 18. 8. 24. W. A. Rechtes Auge: alte Narben und frische Foll., Lk. Auge: ebenfalls, Prozeß stärker, ciliare Injektion, Gefäße am Limbus auf Hornhaut übergreifend, $1\frac{1}{2}$ mm große Macula. 21. 8. 24. Kauterisation der Foll. der oberen und unteren Ueb. F. bds. 27. 8. 24. Gut zurückgebildet. 10. 9. 24. Augen reizfreier. Corneae klar, leichte Follikel.

Mit Kuhnt'scher Lippenschleimhautplastik wurden behandelt:

1. Frau Kesper, 40 Jahre, aus Usseln.
Altes Narbentrachom mit Pannus bds.
Augenleiden seit 12 Jahren, behandelt seit 8 Jahren.

25. 1. 22. Status: Rechts oben und unten alte Narben, vereinzelte frische Körner, entzündliche Trübung der Cornea. Lk. Narben oben und unten, frische Körner, Hornhaut dicht getrübt, stärkster Pannus. Pterygium nasal. V. r. 6/12, lk. 1/60. Jequiritol, Dionin in Substanz. 14. 2. 22. Rechts Epilation einiger Cilien. 24. 2. 22. auf Wunsch entlassen.

4. 1. 1923. W. A. Pterygium lks. operiert, rechts Trichiasis. 15. 1. 23. Sehr gebessert. 16. 7. 23. Lks. Hornhaut in toto der Pupille getrübt, ausgedehnte narbige Verwachsungen. Rechts oben Trichiasis.

20. 7. 23. Operation: Lippenschleimhautplastik links. 3. 8. 23. Plastik ausgezeichnet. Hornhaut klar, entlassen.

2. Frau Luise Ande, 47 Jahre, aus Bromskirchen.
Bds. altes Narbentrachom.

Seit Jahren in Behandlung.

21. 1. 24. Linkes Auge entzündet, Haare schleifen, frisches Ulcus corn. 22. 1. 24. An beiden Oberlidern Trichiasisoperation (Kuhnt). 1. 2. 24. Tadellos angeheilt. Lider in normaler Stellung. Geschwür gebessert.

20. 11. 24. Kontrolle: Lider tadellos. Erfolg ausgezeichnet.

3. Johannes Nickel, 48 Jahre, Anstreicher aus Ockershausen.
Altes Narbentrachom bds. R. Ulc. u. Trichiasis.

1902/03. Poliklinik behandelt, später unbehandelt.

18. 5. 23. V. r. 6/24, lks. 6/24. Rechtes Auge: Geringe Entropiumstellung. Trichiasis, untere Ueb. F. verkürzt, Tarsus gekrümmt, Cornea getrübt, Ulcus, pannöse Gefäßbildung, Kammerwasser feinflockig getrübt, hintere Synechie, Pupille verzogen (nach Atropin). Linkes Auge: reizlos, keine Trichiasis.

19. 5. 23. 10 ccm Milch injiz. 20. 5. 23. Syn. gelöst.

24. 5. 23. Cilien epiliert.

26. 5. 23. Operation: Lippenschleimhautplastik rechts. 2. 6. 23. Hornhaut rechts central zerfallendes Infiltrat, Pannus, Hypopyon, Pneumokokken i. Abstrich, arbeitsunfähig entlassen.

23. 6. 23. Rechts: schleifende Cilien epiliert, Bulbus weniger gereizt, Cornea uneben, aber spiegelnd. Hypopyon verschwunden. Ordin. Noviform, Atropinsalbe, Kamillenaufschläge. V. r. 1/24. 16. 7. 23. arbeitsfähig, Auge reizloser. 4. 8. 23. Rechts unten Cilienbüschel scheuert, Bulbus gereizt. V. Fg. zählen in 1 m. Epilation.

4. Alma Mosch, 28 Jahre, Feldarbeiterin aus Wabern.
Narbentrachom, Trichiasis bds.

Stammt aus Polen, seit Jugend augenleidend. Vater Trachom. Im 12. Lebensjahr in Breslau operiert.

27. 6. 23. Augen äußerlich reizlos. V. r. 6/8, lk. 6/36. Rechtes Auge einige Cilien einwärts gerollt, fast auf Hornhaut

scheuernd, Conj. zahlreiche Narben, Tarsus gekrümmt. Linkes Auge ebenso.

3. 12. 23. Trichiasisoperation bds. 15. 12. 23. ausgezeichnete Stellung. V. r. 6/8, lk. 6/18, entlassen.

5. Johann Dornseif, 41 Jahre, Eisenbahnschaffner aus Frankenberg.
Bds. altes Narbentrachom.

1. 7. 22. Seit mehreren Jahren Conjunctivitis. R. A.: gereizt, Narben oben und unten, zarter Pannus. Lk. A.: reizlos, Narben, ganz zarter Pannus. V. r. 6/12, lk. 6/12 p.

17. 10. 22. Gutachtenuntersuchung: Rechtes Auge: reizlos, alte Narben. Linkes Auge: frische Foll., oben Narben, Pannus, Infiltrate. Vom Fahrdienst zu befreien.

23. 1. 23. Symblepharon links. 13 .2. 23. Trichiasis rechts, Haare entfernt. 7. 5. 23. scheuernde Cilien rechts. Operation empfohlen. 7. 1. 24. Lippenschleimhautplastik an beiden Unterlidern. Arbeitsfähig entlassen.

6. Katharine Wassmuth, 26 Jahre, Bahnarbeiterstochter aus Ernsthausen.
Bds. Trachom.

1901 zuerst behandelt, Trachom, Blepharitis. Wiederholt Ausrollung und Skarifikation.

2. 10. 1902. Blepharophimosisoperation links. 5. 10. 1902 Skarifikation, Ausrollung und Ausquetschung. 9. 10. 1902 Blepharophimosisoper. rechts. 6. 12. 1902 bedeutend gebessert, entlassen.

20. 5. 1903. Bds. nässendes Ekzem der Lidränder, zahlreiche Foll., Pannus. Arg. nitr. und Atropin.

29. 5. 1905. Ekzem der rechten Kopfhälfte. Augen: bds. Foll., Pannus, starke Sekretion. 10. 6. 1905. Ausrollung, Ausquetschung, Stichelung. Ebenso am 11. 3. 1906. 11. 5. 1906 gebessert entlassen.

6. 2. 1907. W. A. Blepharitis bds., zahlreiche Foll. Argt. nitr. 4. 3. 1906 gebessert entlassen.

30. 1. 1913. Seit 14 Tagen Augen wieder entzündet, Lichtscheu, Epiphora, Lider kahnförmig gekrümmt, zahlreiche bläuliche Narben, dichter Pannus, kein Fundus zu sehen. 4. 2. 1913. Besserung.

23. 2. 1913. Conj. reizlos, mit Zink entlassen.

28. 8. 1920. W. A. Cilien bds. zum großen Teil ausgefallen. Lider geschwollen, Narbenstränge, bds. dichter Pannus. V. r. 3/60, lk. 6/60. Terminolsalbe. 24. 9. 1920. Reizfrei, entlassen. 27. 10. 1921. Rechts oben Entropium cicatricium, Cilien schleifen. Lks. geringes Entropium, keine frischen Foll. Bds. Pannus. V. bds. 6/36.

29. 10. 1921. Operation: Cilienbodenverlagerung. 9. 11. 21. Der Lappen liegt gut, Cilien scheuern nicht, entlassen.

30. 1. 1922. Augen wieder stärker gereizt. 5. 7. 1922. Mäßige Conjunctivitis bds., keine scheuernden Cilien. Sonst Status idem. 21. 1. 23. V. r. 6/36, lk. 2/60. Pannus bds. 17. 1. 1924. Bds. Lichtscheu. Epiphora. Rechts: Entropium, gut sitzender Lappen nach Operation, daneben schleifen einige Cilien. Conjunctiva tarsi oben und unten stark verkürzt, zahlreiche Narben, keine frischen Foll. Dichter Pannus, centrale Macula, kein Einblick. Links dasselbe. 24. 1. 1924. Exstirpation des rechten oberen Tarsus. 4. 2. 1924. Beide Augen reizloser.

16. 2. 1924. Lippenschleimhautplastik links oben. 23. 2. 1924. Lappen gut angeheilt. Conjunctiva blasser, Pannus unverändert. Protargol. 14. 3. 1924. Linkes Auge Ciliarinjektion, oben scheuernde Cilienstümpfe. V. 6/60. Rechtes Auge unverändert. 19. 3. 1924. Excision der Cilien links. 21. 3. 1924. Linker Bulbus nur schwach gereizt, keine scheuernden Cilien. 13. 10. 1924. Bulbi reizlos, Pannus unverändert. V. 6/36 bds.

7. Maria Rückershäuser, 49 Jahre, aus Ruhlkirchen.
Altes Trachom.

1893 bds. Narbentrachom, oben Trichiasis, Tarsus gekrümmt, Conjunctiven stark geschrumpft. Links Pannus.

23. 3. 1893 Operation nach Hotz bds. oben. 29. 3. 1893 dasselbe bds. unten. 3. 4. 1893 guter Effekt. 22. 4. 1893 mit

Zink entlassen. 1897 Pannus, Keratitis, Lidekzem, Trichiasis bds. 5. 5. 1897 partielle Hotz-Operation mit Transplantation bds. unten.

1924. Seit November 1923 Augen dauernd entzündet und verklebt. 7. 5. 1924. R. A.: Conjunctivitis angularis. Am Unterlid mäßiges Entropium, Wimpern fehlen teilweise. Conjunctiva tarsi oben und unten narbig verändert. Ueb. F. geschrumpft, vereinzelt glasige Foll., Cilien und Cilienstümpfe scheuern. Cornea diffus getrübt, Residuen eines Pannus. V. 6/12 p. L. A.: ähnlich wie rechts, Narben nicht so ausgesprochen, Pannus ringförmig, Cornea parenchymatös getrübt. V. 6/36 p.

15. 5. 1924. Lippenschleimhautplastik rechts unten.

27. 5. 1924. Plastik vollkommen angeheilt, arbeitsfähig entlassen. 23. 7. 1924. Rechts und links scheuern einige Cilien. 26. 7. 1924. Excision eines Haarbüschels rechts. 4. 8. 1924. Elektrolyt. Epilation einiger Cilien links temporal oben. 7. 8. 1924. Auge reizfrei. V. r. 6/12, lk. 6/24 p. 18. 8. 1924. R. A. stärker gereizt, drei Cilien scheuern am inneren Rand des Schleimhautlappens. 22. 8. 1924. Excision eines kleinen Bindehautstückchens rechts unten. Auge reizfrei.

8. Frau Anna Schneider, 51 Jahre, Lademeistersfrau aus Warburg. (Ausgewiesen aus Boppard.)

Trachom Pannus.

12. 12. 1923. Sehen seit Jahren schlechter. Trichiasis.

14. 12. 1923. Bds. Operation: (Lippenschleimhautplastik).

30. 12. 1923. Entlassen. 22. 1. 1924. Beide Lappen gut angeheilt, linkes Auge etwas gereizt, da Pannus nicht abgeheilt.

12. 5. 1924. Pannus levis. Zwei kleine Cilien links. 14. 5. 1924. Excision eines Stückchens Gewebe. 16. 5. 1924. Entlassen.

9. Margarethe Kutsch, 23 Jahre, aus Ebsdorf, Kr. Marbg. Bds. altes Narbentrachom.

Rechts Pannus. Macula corneae, Trichiasis.

1908 regelmäßige Behandlung seit Schulzeit.

5. 8. 1909. Operation nach Jaesche-Arlt rechts.

14. 8. 1909 glatte Heilung. 16. 6. 1916 inzwischen oft Cilien elektrolytisch entfernt. 22. 7. 1916. Cilienbodenverlagerung rechts. 13. 12. 1916. Links scheuert ein Büschel Haare. Cilienbodenverlagerung links. 15. 5. 1921. Elektrolyse einiger Cilien bds. 18. 4. 1922. Cilien bds., links mit Galvanokaustik entfernt. 21. 4. 1922. Links kein Scheuern der Cilien mehr. 21. 3. 1923. Links oben elektr. Epilation.

15. 3. 1924. Rechtes Auge: starke Narbenbildung, keine Foll., Conjunctivitis. L. A.: Cilien fehlen am Oberlid zum größten Teil, Lid deformiert, Conjunctivitis, geringer Pannus.

1. 4. 1924. Trichiasisoperation nach Spencer-Watson links oben. 4. 4. 1924. Plastik liegt sehr gut. 8. 4. 1924. Neuer Reizzustand, ein Haarbüschel scheuert rechts. 10. 4. 1924. Excision der Cilien. 3. 6. 1924. Lippenschleimhautplastik (Kuhnt) rechts unten. 17. 6. 1924. Dasselbe rechts oben. 2. 7. 1924. gut geheilt, keine scheuernden Cilien. 11. 7. 1924. Patientin kommt mit gerötetem Auge, einige Cilien scheuern oben rechts, Entfernung empfohlen. 30. 7. 1924. Wegen Trichiasis rechts bestrahlt. 4. 10. 1924. Augen jucken immer. Bds. Diplobazillenkatarrh. Zink. 15. 11. 1924. Keine Beschwerden mehr. Rechts keine Trichiasis, links reiben einige Cilien. 13. 12. 1924. Rechts nahezu reizlos, links reiben oben einige Cilien. Aufnahme abgelehnt, obgleich dringend empfohlen. (Operation lks. am 5. 1. 1925 mit gutem Erfolg ausgeführt).

Die von vielen Autoren festgestellte Beziehung zwischen Erkrankung der Tränenwege und dem Trachom veranlaßt manchmal eine Operation des Tränensacks; so wurde auch hier in zwei Fällen eine Besserung des Trachoms dadurch herbeigeführt.

1. Johann Jakobi, 51 Jahre, Schreiner, aus Damm b./Marb.
Altes Narbentrachom, Pannus bds.
Dakryocystitis bds.

15. 1. 1924. Häufig Hornhautentzündung. 1918 Narbentrachom festgestellt. Seit 4 Wochen Verschlimmerung, beide Augen gereizt, zahlreiche Narben, Symblepharon. Keine Trichiasis. Bds. Pannus, rechts centrale Macula. Bei Druck auf

die Tränensäcke wird mäßig zäher Eiter entleert, der massenhaft Diplokokken und Mikrokokkus katarrhalis enthält.

17. 1. 1924. Tränensackexstirpation links. 26. 1. 1924. Infiltrate noch leicht prominent, 2. Operation auf Februar festgesetzt. Mit Protargol arbeitsfähig entlassen.

2. Henriette Behle, 75 Jahre, Schuhmacherswitwe aus Benkhausen / Waldeck.

Bds. altes Trachom.

Schon immer augenkrank. Sehen in letzter Zeit schlechter. 19. 3. 1924. Bds. schleimig-eitrige Sekretion, alte Narben, Tarsus kahnförmig verkrümmt, Tränensäcke verdächtig, Pünktchen erweitert. 21. 3. 1924. Tränensackexstirpation links. Haut und Fasciengewebe atrophisch, stark verdünntes Tränenbein bleibt am Sack hängen. Durchstoßen der Strikturen im oberen Teil des knöchernen Kanals. 27. 3. 1924. Fäden entfernt, auf dringlichen Wunsch entlassen.

Daß eine Blepharotomie (oder Kanthoplastik) neben der Beseitigung des Blepharospasmus auch eine Heilung des Trachoms herbeiführen kann, zeigt ein weiterer Fall der Klinik:

Elisabeth Müller, 53 Jahre, Schlossersfrau aus Aberode (Kr. Ziegenhain).

Altes Narbentrachom bds.

30. 4. 1923. Angeblich nie augenkrank. V. r. 6/18, lk. 6/24. R. Auge: Blepharospasmus, Tränenfluß, im Unterlid feinste Narben, oben ausgedehnte Narben, breiter Pannus. L. Auge: Narbenbildung in Conjunctiva tarsi des Oberlides, centrales Ulcus, alte Maculae. Arg. nitr. 16. 5. 1923. Lichtscheu verschwunden, rechts Hornhaut diffus getrübt. Entlassen mit Terminol.

2. 7. 1923. W. A. Blepharotomie rechts. Besserung, kein Epitheldefekt mehr. 17. 7. 1923. Entlassen.

Die Rolle, welche das Trachom seit über hundert Jahren als Volksseuche spielt, macht es erklärlich, daß eine Unzahl von Literatur die Geschichte, das Wesen, die Entstehung, Verbreitung, Verhütung und Behandlung der Krankheit behandelt. Aus

den verschiedensten Gegenden aller Erdteile liegen Vorschläge vor, wie man am erfolgreichsten gegen das Trachom ankämpfen könne, und sie decken sich im wesentlichen mit den Forderungen, die aus den am meisten betroffenen östlichen Provinzen Deutschlands vorliegen (Birch-Hirschfeld, Hirschberg, Kuhnt). Das sind vor allem: Granulose-Kurse für Aerzte (vor dem Krieg mit Erfolg in Ostpreußen veranstaltet), Trachomkrankenhäuser, eine Zentrale zur Trachombekämpfung, eine weitgehende Aufklärung der Bevölkerung (Plakate), unentgeltliche Behandlung, regelmäßige Schuluntersuchungen, Anleitung der Volksschullehrer, um eine Kontrolle und Prophylaxe treiben zu können — und außer der Bekämpfung der Krankheit im Lande ein streng durchgeführter Grenzschutz (besonders gegen den Osten), wie ihn Amerika so rigoros gegen die Einwanderer gerade in Bezug auf Trachom durchführt. Denn neben den bei weiterer Ausbreitung des Trachoms entstehenden Folgeerscheinungen: Schließung der Schulen, Beeinträchtigung der Ausbildung und Erwerbstätigkeit, Schädigung der Volkskraft (in früheren Jahren der Wehrkraft) haben wir heute ein weiteres Moment einer Allgemeinschädigung in den zahlreichen Ansprüchen auf Rente bei Herabsetzung der Erwerbsfähigkeit. Welch exorbitante Formen solche — oft noch zu Unrecht erhobenen — Forderungen annehmen können, möge der Auszug aus einem Gutachten zeigen:

Gutachten über Georg Bechtel.

Betriebsassistent aus Leimsfeld (Kr. Ziegenhain).

1899. Zum Militär eingezogen, Augenbefund o. B., V. r. 5/6. lk. 6/6. Weihnachten auf Urlaub zu Hause.

29. 12. 1899. Erkrankung an Furunkel und Trachom (Feststellung älterer Narben). (Behandlung: Arg. Cupr., Hornhaut klar, volle Sehschärfe). Berichtet von anderem Fall in seiner Heimat und früherer Erkrankung des Vaters.

Keine Dienstbeschädigung. D. u. entlassen.

1900. Beantragung einer Rente seitens der Vaters (Entstehung des Leidens durch Erkältung beim Dienst,

Staub, Mist im Stall). Bei Dienstentlassung Zutritt zur Kaserne wegen Ansteckung untersagt, mußte sich im Walde umziehen! Erpressung einer Unterschrift, mit verbundenen Augen unter unbekannten Text, mit Verzicht auf Invalidenpension. Nach der Entlassung 6 Wochen in der Augenklinik Marburg behandelt. Operation (?) Professor Bach, trotzdem Verlust der Sehkraft r. und Schwund links.

Eigene Gesuche:

1900. 1. Königl. Bezirkskommando Marburg.
2. Königl. Generalkommando 18 A. K. Frankf. a./M.
1901. 3. An S. M. Kaiser Wilhelm.
Bescheid des Kriegsministers: Entscheidung im ersten Sinne: Keine Dienstbeschädigung.

30. 12. 1902. Krankengeschichte aus der Augenklinik Marburg.
Bechtel, Musiker aus Leimsfeld, 21 Jahre.
Anamn.: Seit einiger Zeit sollen die Augen entzündet sein und tränen. Ursache unbekannt.
Befund: V. bds. 6/6, an beiden Augen große typische Trachom-Foll. Entzündliche Erscheinungen gering. Cornea etc. intakt, Kauterisation des Unterlides, Ausrollung, Skarifikation. Borsalbe. 17. 1. geheilt entlassen.

1903. 4. an das Kriegsministerium Berlin.
1912. 5. an des Königl. Bezirkskommando Marburg (mit Zeugnis von Herrn Dr. Henkel: Verstärkung des beim **Dienst** zugezogenen Leidens. Zeugnis des Bürgermeisters: kein Augenleiden in der Jugend).
1913. 6. Meldung beim Meldeamt Treysa.
1914 i. März 7. Kriegsministerium (Berufung).
April 8. Königl. Generalkommando XI. A. K. Cassel.
Mai 9. Berufung beim Kriegsministerium, Abt. Invaliden (da fast völlig erblindet und arbeitsunfähig als Musiker).
Entscheidung des **Kriegsministeriums von 1901 (keine Dienstbeschädigung) endgültig.**

Will die Sache durch geeignete Persönlichkeit im Reichstag vertreten lassen.

1915. 11. 5. eingezogen als ungedienter Landsturm (Fußart.-Regt. 18). Status bei der Einstellung: r. A. blind, V. lk. 6/6.

2. 6. 15. Aufnahme im Lazarett wegen neuer Entzündung der Augen. **Befund:** R. A. Bindehaut verdickt, Symblepharon. Foll., eitriges Sekret. Dichter vaskularisierter Pannus, Epithel höckerig, Durchleuchtung unmöglich. L. A. Schwellung. Die Conj. wenig geschrumpft. Behandlung: 1% Arg. nitr., Cupr. rechts Besserung, Aufhellung der Hornhaut, links Hornhaut klar. Entlassungsbefund: V. lk. 6/8, r. Handbewegungen in 2 m., arbeitsverwendungsfähig. Entlassen am 25. 11. 15. zur Feste Kaiserin. Dort Unterbringung in Kasematten, Luft verbraucht, künstl. Beleuchtung. Weihnachten 1915 Revierbehandlung.

15. 2. 1916. Lazarett Blandinenstift. **Befund:** R. A. Oberlid eingerollt, noch keine Trichiasis. Starke Sekretion, Pannus, Ulzeration, Substanzverluste. L. A. Bindehaut verdickt, Ueb. F. und Carunkel Trachomkörner, gefäßreicher Pannus, bläulich weiße Narbenzüge. V. lk. 6/10. Besserung auf medikamentöse Behandlung. Behauptet, keine Ersatzansprüche 1900 gestellt zu haben. Militärärztliches Zeugnis: Nach ½jähriger Dienstzeit an Augenleiden erkrankt, im Revier geheilt, trotzdem wegen Ansteckung entlassen. Konnte Musikerberuf ausüben. 1902 tauglich für Infanterie befunden, zur Ersatzreserve übergeschieben, Augen gut (nicht verschlimmert). Erst **1911** Abnahme der Sehkraft bemerkt, konnte Beruf noch ausüben, 1915 bei Einstellung festgestellt, daß rechtes Auge blind. Dann Erkrankung **links** durch Staub im Mai 1916. L. A. vorher normal! Dienstbeschädigung durch Verschlimmerung des bereits vorhandenen Leidens, vor allem Störung des Allgemeinbefindens.

Bei Entlassung: rechts beginnende Xerose. Links entzündliche Erscheinungen geschwunden, ebenso Sekret und Pannus. Beginnende Schrumpfung der Bindehaut, V. 6/10—6/8. Am 15. 3. 1916 D. U. entlassen, Klagen über Trockenheit des r. A. und Kopfschmerzen.

30. 3. 1916. Militärärztliches Zeugnis: Körperzustand gut, seelische Depression, l. A. Hornhaut klar (Auge normal geöffnet). Pupillenreaktion positiv auf Licht, Conj. sulzig verdickt, Narbenzüge, mäßiger Entzündungszustand, V. 6/8. **Urteil:** Erblindung rechts bereits bei Einstellung, **Neuerkrankung links** durch **Dienstbeschädigung** und **Verschlimmerung** des **Leidens.** Kriegsdienstbeschädigung: 33⅓ % beruflich erwerbsunfähig.

1. 7. 1916. 10. Bitte um Kriegszulage und Verstümmelungszulage (da vor Einstellung 1915 beruflich ungehindert!) (Vergleiche: Mai 1914!) Abschlägig beschieden.

12. 2. 1917. Da ärztliches Zeugnis Aufenthalt in Kasematten als Ursache der Verschlimmerung angibt, Bewilligung der Kriegszulage.

1918. 11. Gesuch um Erhöhung der Rente, da mehr als 33⅓ % erwerbsunfähig als **Landwirt.** Ueberweisung an Augenklinik Marburg. **Befund:** 13. 7. 1918: R. A. Trichiasis, alte Trachomnarben, Hornhautdefekt, Amaurose. L. A. leichter con. Reizzustand (von rechts übertragen), Bindehautnarben, Hornhaut o. B.

15. 7. Klinikaufnahme abgelehnt. Cilien entfernt, soll wöchentlich einmal zur Sprechstunde kommen.
12. Gesuch um einmalige Unterstützung (unterstützt durch den Bürgermeister von Leimsfeld), Gewährung von M. 75.—.

Erhält: Invalidenrente M. 15.—
Kriegszulage M. 15.—

30. 11. 13. Gesuch um Verleihung des E. K. 2! (Da Gesundheit für das Vaterland geopfert). Abschlägig beschieden.

26. 10. 1919. 14. Gesuch um Gewährung des Zivilversorgungsscheins für Unterbeamte. Genehmigt 15. 6. 1920 vom Versorgungsamt Cassel.

17. 5. 1922. Untersuchung Versorgungsamt Cassel.
Befund: R. A. Lidspalte verengt, Ober- und Unterlid eingerollt, Trichiasis, dichte alte Trachomnarben, Hornhaut eingetrocknet, Gefäßentwicklung. V.: Lichtempfindung. L. A. Auge wenig gereizt, Conj. gerötet, feine Narben an Ober- und Unterlid. Hornhaut spiegelnd, Augeninneres o. B. V. L. 5/7 bis 5/6 mit — 0,5 V. 5/5. Für das praktisch blinde rechte Auge keine Dienstbeschädigung, für links **20** % (seit dem Tag der Umrentung).

17. 9. 22. Berufung, da seit 12. 9. 22. Hornhautgeschwür links, Verschlimmerung links, warum also Rentenkürzung?

5. 12. 22. Versorgungsamt Cassel. **Befund:** R. A. totaler Xerophthalmus, Uebergangsfalte spannt sich in senkrechten Falten, Hornhaut von gelblichen Borken bedeckt, Conj. voller Narben. L. A. Narben, keine Foll., kein Symblepharon, unten außen scharfe zackige Geschwürsnarbe.

11. 12. 22. **Gutachten Prof. Grüter, Marburg.**
R. A.: Chronischer Katarrh der Lidränder, Krusten, Narben, Xerose, blaugrau getrübt, gelbliche Borken, keine Berührungsempfindung. L. A.: Conj. chronisch gerötet, geringe Lichtscheu, feine Narben, keine Verkürzung der Ueb. F., keine Trachomkörner. Am Pupillarrand 1,5 mm große mäßige dichte Geschwürsnarbe. Horhaut und Inneres normal. V. R. Lichtschein, V. L. 6/12 mit Glas fast 6/6. **Diagnose:** rechts: schweres Narbentrachom, das zu totaler Schrumpfung und Eintrocknung geführt hat. Auge praktisch blind. Links: Trachomnarben in der Binde-

haut, kleine Hornhautnarbe, Herabsetzung der Sehkraft auf 1/2 des normalen, Korrektion durch kombinierte Gläser möglich.
Hornhautgeschwür links durch Infektion des schweren trachomatösen Zustandes rechts (links kein frisches Trachom).
Also **keine** Verschlimmerung im Sinne einer D. B.
Erwerbsunfähig 30 % seit Geschwür.
Gerichtliche Versorgungssache.
Berufung: Betriebsassistent George Bechtel gegen Reichsfiskus. Abgelehnt.

29. 8. 24. Liegt D. B. rechts vor? Gutachten der Marburger Klinik am 20. 9. 24. eingeholt.
Gutachten (Prof. Stargardt, Marburg).
Patient, aus bekanntem Trachomherd stammend, war bereits bei Heereseintritt oder im Urlaub in der Heimat infiziert (Mainz kein Trachom), auch der Vater erkrankt (Endemien in Familien durch Uebertragung.) Erwerbung durch Erkältung **unmöglich**. **Keine** Dienstbeschädigung. Rückfälle möglich: 1. durch Neuinfektionen in der Heimat. 2. Reinfekte von der nicht ausgeheilten Erkrankung (ohne **äußere** Veranlassung). Die Behauptung, daß erst 1911 die Sehkraft abnahm, unglaubwürdig, da bereits 1902 in hiesiger Klinik behandelt (bds. schweres Trachom). 1913 bereits Xerose des r. A., vom rechten stets wieder das linke A. infiziert. **Kein** Einzelfall, typischer Verlauf. 1915 (bei Einstellung) das r. A. bereits praktisch blind. Erwerbsfähigkeit um 33 1/3 % beschränkt, **keine Dienstbeschädigung des l. A.**

*

In Anbetracht der wirklich verheerenden Folgezustände des Trachoms, das nach einer Zeit stärkster Beschwerden des Erkrankten unweigerlich zu Trichiasis, Entropium, Xerose führt und damit zur Erblindung, ist natürlich die Diagnose und Behandlung des frischen Trachoms das Wichtigste. Von den ein-

zelnen therapeutischen Maßnahmen sahen wir die besten Erfolge bei den operativen, denn wenn die medikamentöse Therapie auch einmal zur Heilung führt, so schützt sie doch nicht vor Reinfektion, der die meisten der Patienten doch wohl ausgesetzt sind. Da ist es vor allem die kombinierte Excision der Uebergangsfalte, die prompt zur Heilung führt, nachdem schon eine längere medikamentöse Behandlung nicht den gewünschten Erfolg hatte. Dagegen zeitigt die einfache Excision nicht so gute Resultate, eine Narbenbildung tritt ein, die unter Umständen später doch zu einer kahnförmigen Verkrümmung des nicht mitentfernten Tarsus führen kann. Die meisten der in die Klinik im Narbenstadium kommenden Patienten verfügten auch über eine lange Krankengeschichte mit zahlreichen Eingriffen und den verschiedensten Behandlungsmethoden, die doch ein Fortschreiten des Prozesses nicht verhindern konnten. Die in diesem Stadium zu den eindrucksvollsten Erfolgen führende Operation ist zweifellos die, von Kuhnt an sehr vielen Fällen in Ostpreußen erprobte Methode der Lippenschleimhautplastik, die von van Millingen (1879) stammt. Kuhnt nimmt breite Schleimhautstreifen, um gewissermaßen eine Conjunctival-Plastik auszuführen und damit den Bindehautsack zu vergrößern (sh. Diskussion zu Rählmann, Dorpat, Bericht der Ophthalm. Gesellschaft, Heidelberg, 1899, der nach Exstirpation des die abnorme Behaarung tragenden Lidrandteils und der ihm angehörenden Muskulatur, einen Lippenlappen von 3 cm Breite und 1 cm Höhe, der Lymphgefäße, Kapillaren und quergestreifte Muskelfasern enthält, transplantiert). Der Erfolg war bei jedem der oben angeführten 9 Fälle der Marburger Klinik prompt und dauernd. Der Reizzustand des Auges verschwindet, Hornhautaffektionen gehen zurück, das Sehvermögen bessert sich und damit hebt sich der körperliche und seelische Zustand des Betroffenen, zumal auch der kosmetische Effekt tadellos ist. Die Lippenschleimhautplastik sollte deshalb bei Trichiasis und Entropium die Methode der Wahl sein.

*

Für Ueberlassung des Themas spreche ich Herrn Professor Dr. Stargardt meinen ergebensten Dank aus.

Literatur

Dissertationen:

Lucanus (1890).
Ochsenius (1904).
Diesing (1912).
Sippel (1909).
Kohlschein (1923).
Kuhnt: Monographie: Ueber die Therapie d. Conj. gran.
Rählmann: Bericht der Dorpater Klinik über Marginoplastik (Ophthalm. Ges. Heidelbg. 1898).
Kuhnt: Diskussion (Ophthal. Ges. Heidelbg. 1898).
Jacobsen: Mitteilung der Königsberger Klinik.
Hotz: Behandlung des Trachoms.
Knapp: Archiv für Augenheilkunde XXV.
Spencer Watson: Ophthalm. Reports.
Graefe-Saemisch: Hdbuch. d. Augenheilkunde.
Elschnig: Hdbuch. der Augenheilkunde (Operationslehre).
Birch-Hirschfeld: Der jetzige Stand der Granulose in Ost-Preußen, Zeitschrift f. Augenheilk.
Kirchner: Bekämpfung der Körnerkrankheit, Berl. Klin. Wochenschrift 1897. 9.
Hirschberg: Körnerkrankheit in Ost- und West-Pr. Berl. Klinik. Wochenschrift 1897 10.
Clausen: Ueber Trachom als Heereskrankheit. Ophthalm. Ges., Heidelberg. 1916.
Uhthoff & Axenfeld: Allgm. Pathol. u. pathol. Anat. d. Auges.
Braua: Beitrag zur Behandlung des Trachoms. Außerordentl. Tagung des Ophthalm. Ges., (Wien) 1921.

Hirschberg: Die geograph. Verbreitung d. Körnerkrankheit. D. Med. Wochenschr. 1897.

Sperl: Verbreitung des Trachoms im nordöstl. Bayern 1921.

Krumbach: Das Wesen des Trachoms. Kl. Wochenschr. 1926.

Da Rocha-Lima: Zur Demonstration der Chlamydozoren Pathol. Gesellsch. 1913.

Halberstädter u. v. Prowazek: Ueber Zelleinschlüsse parasitärer Natur beim Trachom. Arbeiten aus d. Kaiserl. Gesundheitsamt 1907.

Stargardt: Zur Technik der Untersuchung auf Epitheleinschlüsse der Bindehaut. Zeitschrift f. Augenheilkunde Bd. XXXIV. 1915.

★

Lebenslauf

Am 18. Juli 1897 wurde ich, Elisabeth Dorothea Göttsche, evangelischer Konfession, Tochter des Ingenieurs Adolph Göttsche und seiner Ehefrau Caroline geb. Steen, zu Hamburg geboren.

Ab Ostern 1903 besuchte ich das Lyzeum und die Oberrealschule in Bremerhaven und legte Ostern 1916 die Reifeprüfung ab. Ostern 1917 begann ich das Studium an der philosophischen Fakultät in Leipzig und ging im Herbst 1917 zur medizinischen Fakultät über. Von Ostern 1918 bis Herbst 1919 war ich in München immatrikuliert, mußte das Studium dann krankheitshalber unterbrechen und nahm es im Herbst 1921 in Heidelberg wieder auf. Dort bestand ich im Sommer 1922 die ärztliche Vorprüfung. Dann besuchte ich je ein Semester die Universitäten Hamburg und Würzburg und verbrachte die letzten drei Semester in Marburg, wo ich im Juli 1925 die ärztliche Prüfung beendete.

Das praktische Jahr erledigte ich vom 1. Aug. 1925 bis 1. August 1926 an der Städtischen Krankenanstalt Bremen und bin seither in der Kinderabteilung des Eppendorfer Krankenhauses zu Hamburg tätig.

*

Druck von Hermann Kampen, Hamburg 22
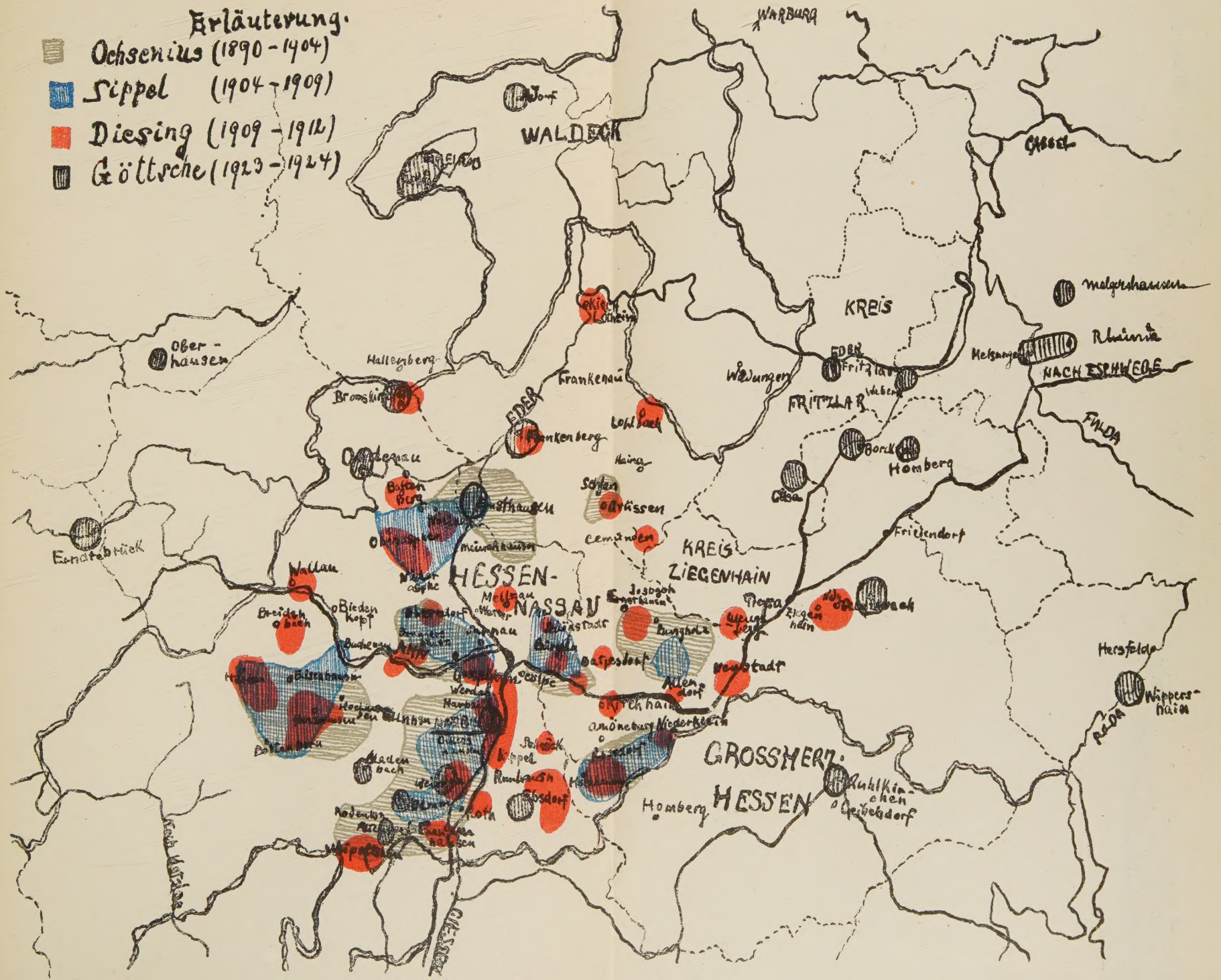
Skizze zur Trachomverbreitung in Hessen und Waldeck.